

**Rosa R.S. Martins
Hilda I.B. Ramos
Juan C. Llerena Jr.
José C.C. Almeida**

*Ambulatório de Crescimento e
Laboratório de Citogenética do
Instituto Estadual de Diabetes e
Endocrinologia (RRSM);
Departamento de Genética do
Instituto de Biologia,
Universidade Federal do Rio de
Janeiro (UFRJ) (RRSM);
Laboratório de Citogenética
Molecular do Instituto Fernandes
Figueira e Divisão de Genética do
Instituto Nacional do Câncer
(HIBR,JCL Jr,JCCA).*

*Recebido em 09/06/03
Revisado em 05/09/03
Aceito em 07/09/03*

RESUMO

Em 10 meninas com diagnóstico de baixa estatura idiopática (BEI), realizamos avaliação citogenética após revisão clínica. Dois cariótipos foram anormais: mos 45,X/46,XX; mos 45,X/46,X,der(Xp)/46,X,r(X), e para sua elucidação foram aplicadas técnicas de citogenética molecular e análise de microssatélites, incluindo *SHOX CA repeat*. Os resultados confirmaram a origem dos cromossomos anômalos e a identificação da haploinsuficiência do gene *SHOX*. Nos oito casos com cariótipo normal, a pesquisa de mosaicismos crípticos pela técnica FISH através da sonda centromérica (*DXZ1*) em células de mucosa oral (nuc ish) evidenciou a presença de dois mosaicos verdadeiros (*DXZ1x2/DXZ1x1*). A revisão clínica da paciente com anomalia estrutural de X e das 2 meninas com mosaicismo detectados pelo nuc ish, mostrou a presença de 3 ou mais sinais clínicos observados na síndrome de Turner (ST). Estes resultados reafirmam a importância da análise citogenética em meninas com diagnóstico de BEI e sinais clínicos da ST. Os resultados do estudo molecular para o gene *SHOX* confirmam sua relação com estigmas da ST. Sendo normal o cariótipo, a pesquisa de mosaicismos crípticos em outros tecidos deve ser considerada. O diagnóstico mais preciso poderá modificar a conduta terapêutica, como indicação do GH nessas meninas. (Arq Bras Endocrinol Metab 2003;47/6:684-694)

Descritores: Baixa estatura idiopática; Anomalia cromossômica; FISH; *SHOX*; Mosaicismo; Síndrome de Turner

ABSTRACT

Clinical and Genetic Studies in Girls With Idiopathic Short Stature.

Ten girls with idiopathic short stature (ISS) were clinically reviewed and cytogenetic analysis performed by GTG-banding. Two abnormal karyotypes were identified: mos 45,X/46,XX and mos 45,X/46,X,der(Xp)/46,X,r(X). In the latter, FISH analysis and microsatellite investigation, including intragenic *SHOX CA repeat*, confirmed the origin of the abnormal structural chromosomes and revealed haploinsufficiency for the *SHOX* gene. In the remaining 8 patients with a normal lymphocyte karyotype FISH analysis using an alpha centromeric X probe (*DXZ1*) in buccal smear cells (nuc ish) revealed two further cases of true X mosaicism (*DXZ1x2/DXZ1x1*). Clinical review of all four abnormal patients with the exception of patient with mos 45,X/46,XX revealed three or more clinical features commonly present in Turner syndrome (TS). Our results reinforce the importance of cytogenetic investigation in all patients with ISS. The *SHOX* molecular result sustains its correlation with most clinical signs of TS. In those cases where a normal karyotype was observed, cryptic mosaicism should be excluded. A precise etiologic diagnosis may be relevant for the indication of GH therapy in these girls. (Arq Bras Endocrinol Metab 2003;47/6:684-694)

Keywords: Idiopathic short stature; X chromosome abnormalities; Turner syndrome; *SHOX*; FISH; Mosaicism

O CRESCIMENTO APRESENTA UM PADRÃO de herança multifatorial em que interagem fatores genéticos e ambientais. Várias mutações gênicas envolvendo secreção, liberação e resposta ao hormônio de crescimento, fatores de crescimento e seus receptores, secreção e liberação de outros hormônios têm sido descritas associadas à baixa estatura (1,2). Anomalias cromossômicas numéricas e estruturais, principalmente as que envolvem os cromossomos sexuais, estão freqüentemente associadas à baixa estatura. Entretanto, cerca de 3% das crianças que apresentam estatura 2 ou mais desvios padrão (DP) abaixo da média populacional para idade e sexo não têm um fator etiológico reconhecido e são classificadas como portadoras de baixa estatura idiopática (BEI) (1,2).

O conhecimento de que perdas terminais dos braços curtos dos cromossomos sexuais X e Y apresentam baixa estatura como um sinal clínico constante levou vários pesquisadores a concentrarem nessa região a pesquisa de um ou mais genes envolvidos na etiopatogenia da baixa estatura (3-7). Em 1997, foi seqüenciado o gene *SHOX* (*short stature homeobox containing gene*), localizado na região pseudoautossômica dos braços curtos dos cromossomos X (Xp22.3) (figura 1) e Y (Yp11.3) (5,8). Mutações e deleções do gene *SHOX* vêm sendo descritas em 1 a 2,4% dos portadores de BEI (8-12) e com grande freqüência em uma forma de displasia óssea, discondrosteose de Leri Weill, em que se associam à baixa estatura, displasia óssea mesomélica e deformidade de Madelung (10,13-18).

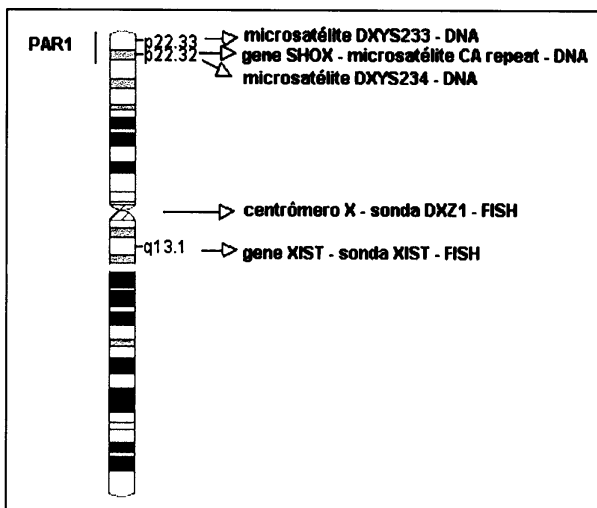


Figura 1: ideograma do cromossomo X (ICSN, 1995), delimitando a região pseudoautossômica, centrômero de X, localização do gene *SHOX*, centro de inativação do X, investigados pela técnica FISH e análise de microsatélites

A deficiência completa do gene *SHOX*, em homozigose, é responsável por uma forma mais rara e mais grave de displasia óssea mesomélica, conhecida como Síndrome de Langer (19,20).

Pesquisas recentes têm demonstrado que a haploinsuficiência do gene *SHOX* está associada à etiopatogenia das alterações esqueléticas descritas na Síndrome de Turner (ST), como palato ogival, quarto metacarpo curto, cúbito valgo e a deformidade de Madelung (17,21-24).

Crianças com mosaïcismo celular, com baixa contagem de linhagem 45,X e/ou anomalias estruturais dos cromossomos sexuais, podem ter pouca expressão clínica, não exibindo os sinais clínicos conhecidos na ST como linfedema congênito, ptose palpebral, pescoço alado, tórax largo, podendo, por isso, ser diagnosticadas como BEI simples (25). Além disso, quando a freqüência da linhagem 45,X é muito baixa, esta pode não ser detectada no cariótipo de rotina em sangue periférico, sendo necessário estender a investigação citogenética com técnicas de biologia molecular e, preferencialmente, em mais de um tipo de tecido (26-28). Tais exemplos podem ser considerados como mosaicos crípticos.

Entre as técnicas de Citogenética Molecular de particular utilidade para estes diagnósticos, a de FISH (*Fluorescence In Situ Hybridization*) é, geralmente, a de escolha. Esta técnica utiliza sondas de DNA marcadas com haptenos, que identificam segmentos cromossômicos de cópia única, segmentos com seqüências repetitivas (como as regiões centroméricas) ou todo o cromossomo (*whole chromosome painting - wcp*) (29-31). A técnica permite ainda detectar anomalias numéricas e estruturais dos cromossomos em metafases, assim como pode ser aplicada em células interfásicas, sem necessidade de cultura (*nuc ish - nuclear in situ hybridization*) e em preparações citológicas diversas (32-34), como as células de mucosa oral. Em crianças com baixa estatura e com cariótipo normal em sangue periférico, o estudo com sondas alfa centroméricas de X e Y nas preparações de mucosa oral permite identificar mosaïcismos crípticos (32,34).

Entre as técnicas de Genética Molecular para o estudo de BEI, a análise do microsatélite *SHOX* CA repeat, localizado na região 5' UTR (*untranslated region*) do exon 1 do gene *SHOX*, tem sido empregada na pesquisa de microdeleções da região pseudoautossômica onde está mapeado o gene *SHOX* e tem-se mostrado útil na identificação da haploinsuficiência do *SHOX* (9,13,41) (figura 1).

Neste trabalho, dez meninas com diagnóstico inicial de BEI foram selecionadas para revisão clínica e estudo citogenético convencional e molecular. A téc-

nica FISH em células de mucosa oral foi indicada na pesquisa de mosaicismos crípticos. A análise do microssatélite *SHOXCA* repeat, e de dois outros marcadores da região pseudoautosômica, foi também complementar ao estudo de uma das meninas.

CASUÍSTICA E MÉTODOS

De 486 crianças acompanhadas no ambulatório de crescimento do IEDE - Instituto Estadual de Diabetes e Endocrinologia, 15 (3,1%) tinham diagnóstico de BEI por apresentarem dois ou mais DP abaixo da média populacional da altura, segundo índices referidos por Marques, Marcondes e cols. para crianças e adolescentes brasileiros (42) (figura 2). Destas, dez meninas foram selecionadas para reavaliação clínica e radiológica e submetidas a avaliação genética. Todas apresentavam dosagens séricas basais normais de T4 livre, TSH, IGF1 e IGFBP3.

Este trabalho foi aprovado pelo Comitê de Ética em Pesquisa do IEDE e consentimento escrito foi obtido do responsável de cada paciente (Registro CEP-IEDE:16).

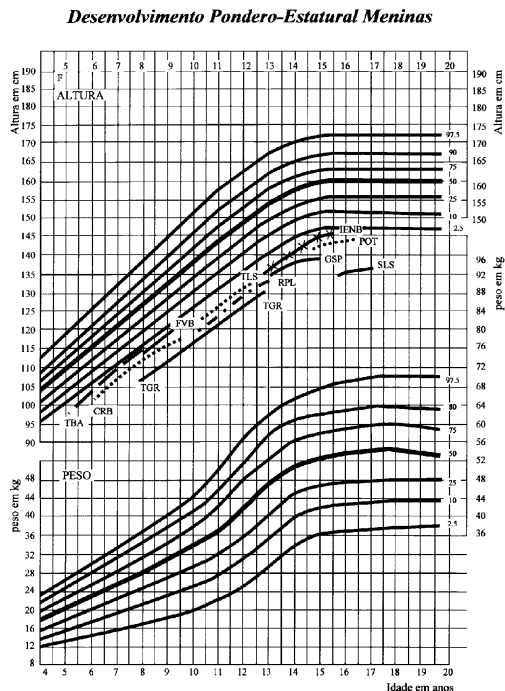


Figura 2: Curva de crescimento das 10 meninas com baixa estatura. Gráfico de controle da evolução pondero-estatural de Marques RM e cols. (42)

Avaliação Clínica, Radiológica e Laboratorial

O estudo clínico incluiu história familiar, peso e estatura ao nascimento, altura e pesos atuais e exame físico.

A curva de crescimento adotada e o cálculo do DP da altura foram os descritos por Marques, Marcondes e cols., por serem baseados em dados de uma população brasileira (42). A altura dos pais de todas as meninas estava acima do percentil 2,5 da curva específica para os sexos masculino (altura igual ou superior a 160cm) e feminino (altura igual ou superior a 150cm).

Foram realizadas radiografias de mãos e punhos para avaliação de idade óssea e presença de 4º. metacarpo curto, radiografias de antebraços para pesquisa da deformidade de Madelung, radiografias de joelho antero-posterior para avaliar assimetria dos côndilos femurais e rebaixamento do platô tibial interno descritos por Kosowicz em portadoras de disgenesia gonadal (43) e para detectar a presença de exostoses e região tibial interna protuberante, observadas na discondrosteose de Leri Weil (21,44).

Análise Citogenética

A análise do cariótipo foi realizada em culturas de sangue periférico, segundo a técnica descrita por Moorhead, modificada por Bender em 1965 (45). A técnica de bandeamento GTG, com padrão aproximado de 400 a 550 bandas, segundo o protocolo descrito por Seabright em 1971 (46), foi realizada em todos os pacientes. A técnica de bandeamento CBG, descrita por Summer em 1972 (47), foi aplicada quando indicada. Das mesmas culturas foram reservadas lâminas para técnicas FISH.

Análise pela Técnica FISH em Metáfases de Sangue Periférico

Sondas centroméricas de X (DXZ1) (Oncor, Inc.) marcadas com biotina e uma sonda de seqüência única da região Xq13, locus XIST (*X-inactive specific transcript*) (Oncor, Inc.) marcada com digoxigenina, foram aplicadas em metáfases de cultura de sangue periférico. A sonda *wcp* X, cedida pelo Dr. R. Stanyon (48), marcada com biotina, foi usada para identificação do cromossomo X.

As técnicas de FISH com aplicação da sonda centromérica DXZ1 e da sonda de cópia única XIST foram baseadas no protocolo descrito por Ramos (34). Para pintura completa (*wcp*) dos cromossomos X, foi aplicado o protocolo indicado por Stanyon (48).

A detecção e amplificação das sondas foram realizadas com anticorpos específicos conjugados à fluoresceína. A identificação e contraste dos sinais fluorescentes foi realizada com 10µl de iodeto de propídeo/antifade (0,2mg/µl).

Análise pela Técnica FISH em Células de Mucosa Oral

A mesma sonda (Oncor, Inc.) alfa-satélite, centromérica (DXZ1), foi aplicada em esfregaço de mucosa oral feito em lâminas silanizadas. O protocolo usado foi o citado por Ramos (34). Como controle feminino, usamos as lâminas de uma menina com cariótipo normal 46,XX.

As lâminas foram examinadas em microscópio de epifluorescência *Axiophot Carl Zeiss* equipado com conjunto de filtros apropriados para sondas moleculares conjugadas ao FITC. As lâminas das preparações com sondas *wcp* do cromossomo X foram analisadas em um microscópio Olympus, acoplado a um sistema de captação de imagens Power Macintosh 63.

Análise de Microssatélites

A extração de DNA genômico foi realizada em sangue periférico, segundo o protocolo de Miller e cols. (49), e a amplificação da região intragênica *SHOX CA repeat* foi realizada, segundo a técnica descrita por Belin e cols. (13), com primer "sense" 5' – CATGT-CATATATATATGTGATCC – 3' marcado com 6-

FAM e primer "reverse" não marcado 5' – GACACA-GAAATCCTTCATAAA – 3'. Foram realizadas também com primers "sense" marcados com 6-FAM a amplificação dos microssatélites *DXYS233* (5' – TTGGGAATTCGAGGCT – 3' e 5' – TGATTTTC-CATCCTGGGGGT – 3') e *DXYS234* (5' – CCCA-GATCGCGCCCAT – 3' e 5' – ATGGCTCTGAG-GCGGG – 3'), localizados, respectivamente, a 0 e 2cM da região telomérica do braço curto de X. A análise dos fragmentos corados com ROX foi realizada na máquina ABI prisma 377, e o tamanho dos alelos determinado pelo programa Gene Scan.

Na figura 1, no ideograma do cromossomo X (850 bandas), segundo ICSN (50), delimitamos as regiões investigadas pelas técnicas FISH e análise de microssatélites.

RESULTADOS

Avaliação Clínica, Radiológica e Laboratorial

As informações clínicas estão sumarizadas na tabela 1. Os resultados das dosagens hormonais estão descritos

Tabela 1: Peso e Altura ao nascimento, peso e altura atuais dos pais, idade óssea, desvio-padrão do crescimento, estágio puberal e sinais clínicos e radiológicos.

Caso	Peso ao Nascer (g)	Altura ao Nascer (cm)	Peso (kg)	Altura das propositas e da Mãe / Pai (cm)	Idade Cronológica	Idade Óssea	Desvio Padrão ★	Estágio Puberal ☼	Sinais Clínicos e Radiológicos
CRB	2100	45 *	20,9	115,5 152 / 165	8a 10m	7a 6m	- 2,8	I	Pescoço curto
FVB	2600	49	19,8	119 155 / 165	9a	8a	- 2,4	I	Nevus
GSP	1900	45 *	35	136,5 153,5 / 168	13a 2m	13a 6m	- 3,0	IV	Nevus, CV, quarto metacarpo curto bilateral
IEMS	2200	48	38	138,3 151 / 170	13a 4m	12a	- 2,7	III	
POT	3000	45 ♦	48,9	142,3 154 / 160	14a 6m	14a	- 2,6	IV	PO, pescoço curto, tórax largo, escoliose, CV
RPL	2800	47	38,3	136,6 155 / 160	12a 11m	12a	- 2,8	III	
SLS	2850	43 ♦	35	135	15a 10m	15a	- 3,9	IV	PO, nevus, escoliose, CV, quarto metacarpo curto bilateral, deformidade de Madelung, exostoses em tibias
TBR	2200	45 ♦	19,4	154 / 185 98	4a 11m	5a	- 2,5	I	PO, pescoço curto, CV à direita, fusão dos ossos do carpo e subluxação do cotovelo à direita
TGR	2600	48	23	155 / 165 134,7	12a 9m	11a	- 2,9	III	Quarto metacarpo curto bilateral
TLS	2900	47	26,6	160 / 163 128,2 151,7 / 174	11a 4m	10a	- 2,6	II	PO, quarto metacarpo curto bilateral

♦ retardo de crescimento intra-útero; * partos prematuros, a altura ao nascer correspondia á idade gestacional; ★ Desvio padrão calculado com os índices descritos por Marcondes e cols., 1982.; ☼ Estágio Puberal: segundo a tabela de Tanner, 1962; a: anos; m: meses; CV: cúbito valgo; PO: palato ogival

na tabela 2. Retardo de crescimento intra-útero foi relatado em 3/10 crianças (**POT, SLS, TBR**).

Os sinais clínicos mais observados foram palato ogival em 4/10 e cúbito valgo em 4/10. A alteração radiológica mais comum, em 4/10 crianças, foi o 4º. metacarpo curto. A maior associação de sinais clínicos foi observada nas meninas **SLS e POT**.

A deformidade de Madelung foi encontrada na menina **SLS**, como também a alteração de joelho (região tibial interna protuberante) e exostoses nas fíbulas descritas na síndrome de Discondrosteose de Leri Weill (figura 3). A menina **TBR** apresentou, na radiografia de mãos e punhos, sinostose dos ossos do carpo (fusão do semilunar com o piramidal à direita e do grande osso com o ganchoso bilateralmente) e subluxação do cotovelo direito.

Avaliação da Citogenética Convencional e Molecular

Foram analisadas de 50 a 100 metáfases nas lâminas de cada paciente por técnicas de bandeamento GTG

(tabela 3). Dois cariótipos foram anormais: a menina **SLS**, com mosaicismos celulares: 27 metáfases com ausência de um cromossomo do par X (45,X); 13 metáfases com um cromossomo X apresentando uma anomalia estrutural envolvendo braço curto, 46,X, der(X); e 10 metáfases com um cromossomo X em anel, 46,X, r(X) (figura 4a,b). A análise pela técnica CBG demonstrou que, tanto o cromossomo derivado de X, como o cromossomo X em anel eram monocêntricos. A análise pela técnica FISH com sondas centroméricas (DXZ1) confirmou que ambos os cromossomos anormais eram derivados de X (figura 4c,d). A aplicação da sonda XIST, região Xq13, em metáfases afastou a possibilidade de duplicação completa do braço longo de X, já que havia apenas uma marcação fluorescente nos dois cromossomos anormais e no cromossomo X normal (figura 4e,f). A aplicação do sonda *wcp* X afastou a presença de um rearranjo cromossômico entre o X e algum autossomo (figura 4g,h). Os pais desta menina apresentaram cariótipo normal.

Tabela 2. Resultado das dosagens hormonais

Caso	Idade Cronológica	Idade Óssea	IGF1 (ng/mL)	V.R. * (ng/mL)	IGFBP3 (mg/L)	V.R. * (mg/L)	T4 livre (ng/dL)	TSH (µUI/mL)
CRB	8a 7m	7a 6m	222	45-400	5,58	2,5-4,05	1,07	1,61
FVB	8a 4m	8a	319	45-400	5,15	2,5 - 4,05	1,04	4,0
GSP	13a 4m	12a	2,29	1,20-5,9	3,74	2,71-6,34	0,96	3,35
IEMS	13a 4m	12a	251	70-580	5,34	2,71-6,34	1,3	2,85
POT	14a 6m	14a	244	90-900	5,94	2,69-5,33	1,02	4,37
RPL	12a 8m	12a	172	70-580	4,84	2,47-4,80	1,32	2,23
SLS	15a 10m	15a	575	90-900	6,47	2,04-5,34	1,09	5,02
TBR	5a 11m	5a	304	30-280	3,63	0,77-3,06	1,22	3,4
TGR	12a 9m	11a	263	70-280	-	-	1,19	1,61
TLS	10a 2m	10a	213	45-400	-	-	1,35	2,78

IGF: *Insulin-like growth factor 1*; IGFBP3: *Insulin-like growth factor binding protein 3*

*V.R.= Valores de referência de acordo com idade e sexo (segundo Bioinforme, Laboratório Sergio Franco, 2000)

T4 livre: valor normal = 0,89 a 1,76ng/dL; TSH: valor normal = 0,3 a 5,5µUI/mL.

Tabela 3. Resultados de cariótipo em sangue periférico e de FISH em mucosa oral e em metáfases de sangue periférico.

Caso	Cariótipo	Sonda	Resultados FISH*	
			Mucosa oral	Metáfases
CRB	46,XX [100]	DXZ1	46,XX.nuc ish X cen(DXZ1x2[70]/DXZ1x3[30])	46,XX. ish X cen (DXZ1x2 / DXZ1 x 3)
FVB	46,XX [100]	DXZ1	46,XX.nuc ish X cen(DXZ1x2[96]/DXZ1x1[4])	-----
GSP	46,XX [100]	DXZ1	46,XX.nuc ish X cen(DXZ1x2[85]/DXZ1x1[15])	-----
IEMS	46,XX [50]	DXZ1	46,XX.nuc ish X cen(DXZ1x2)[100]	-----
POT	46,XX [100]	DXZ1	46,XX.nuc ish X cen(DXZ1x2[94]/DXZ1x1[6])	-----
RPL	46,XX [50]	DXZ1	46,XX nuc ish X cen(DXZ1x2)[100]	-----
SLS	45,X[27]/46,X,der(Xp)[13]/46,X,r(X)[10]	DXZ1 + XIST	-----	45,X.ishX cen(DXZ1+;XIST+/46,XX,der(Xp)(DXZ1++;XIST ++)/46,X,r(X)(DXZ1++;XIST ++)
TBR	46,XX [50]	DXZ1	46,XX.nuc ish X cen(DXZ1x2)[100]	-----
TGR	45,X[1]/46,XX[49]	DXZ1	46,XX.nuc ish X cen(DXZ1x2)[65]	-----
TLS	46,XX [50]	DXZ1	46,XX.nuc ish X cen(DXZ1x2)[100]	-----

Controle: AAS - cariótipo 46,XX.nuc ish X cen (DXZ1 x2) [100]

Nomenclatura descrita conforme ISCN (*International System for Human Cytogenetic Nomenclature*), 1995 (49).

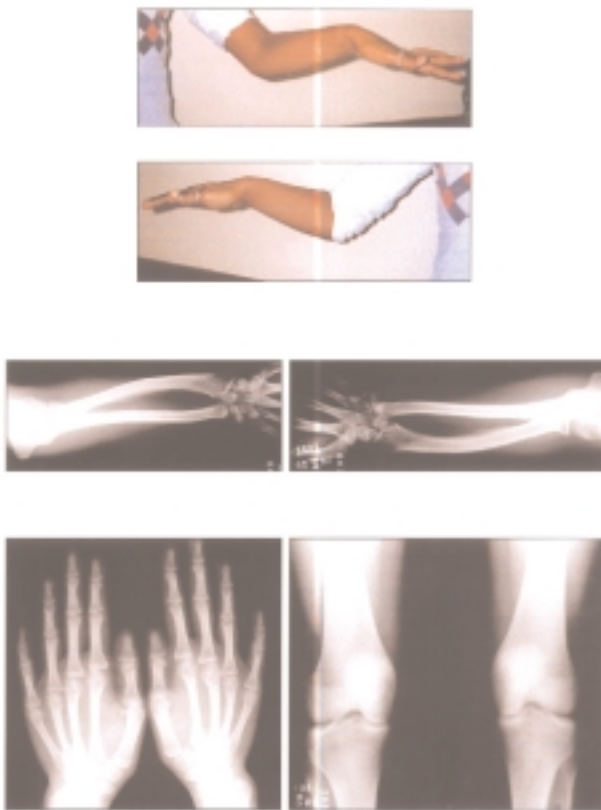


Figura 3: Fotos e radiografias da menina SLS: acima, antebraços mostrando a deformidade de Madelung; no centro os RX dos antebraços com encurtamento dos ossos longos, encurvamento do rádio, apófise do rádio triangular e translúcida; em baixo RX das mãos com quarto metacarpo curto bilateral e RX de joelhos com protuberância da região tibial interna.

A amplificação de 3 microssatélites: *DXYS233*, *SHOX CA repeat* e *DXYS 234* a 0cM, 0,7cM e 2cM do telômero do braço curto de X mostrou um único alelo para a região dos microssatélites *SHOX CA repeat* e um único alelo para a região *DXYS 234*, ambos de origem materna, com perda dos alelos paternos; o *DXYS 233* não foi informativo porque ambos os pais apresentaram o mesmo alelo (tabela 4). Estes resultados confirmaram a perda da região do gene *SHOX* nos cromossomos X anômalos, levando à haploinsuficiência do gene *SHOX*.

O segundo cariótipo anormal foi da menina TGR, com mosaïcismo celular com duas linhagens celulares: uma metáfase com monossomia do cromossomo X (45,X) e 49 com cariótipo normal (46,XX). Este mosaïcismo não foi observado em células de mucosa oral, na análise pela técnica FISH com aplicação da sonda de DNA centromérica (DXZ1).




Figura 4: Fotos do estudo citogenético da menina SLS: (a) metáfase pela técnica de bandeamento GTG com cromossomo derivado de X; (b) metáfase pela técnica de bandeamento GTG com cromossomo X em anel; (c,d) técnica FISH com sondas alfacentroméricas de X indicando a origem de X para os cromossomos anômalos; (e,f) técnica FISH mostrando a integridade da região do gene XIST (Xq13); (g, h) técnica FISH com solda wcp (X) confirmando a ausência de envolvimento de cromossomos autossomos nos cromossomos X anômalos

Tabela 4. Análise do tamanho dos alelos dos microssatélites (ABI Prisma 377/programa Gene Scan).

	<i>DXYS 233</i>	<i>SHOX CA repeat</i>	<i>DXYS234</i>
SLS	280/ -	152/ -	248/ -
Pai	274/280	144/148	232/244
Mãe	278/280	146/152	248

Pesquisa de Mosaïcismos Celulares nas Meninas com Cariótipo Normal

A pesquisa de mosaïcismos crípticos, através da técnica de FISH em esfregaço de mucosa oral com sondas centroméricas (DXZ1), foi realizada nas 8 meninas com cariótipo normal. Foi também realizado um controle feminino.

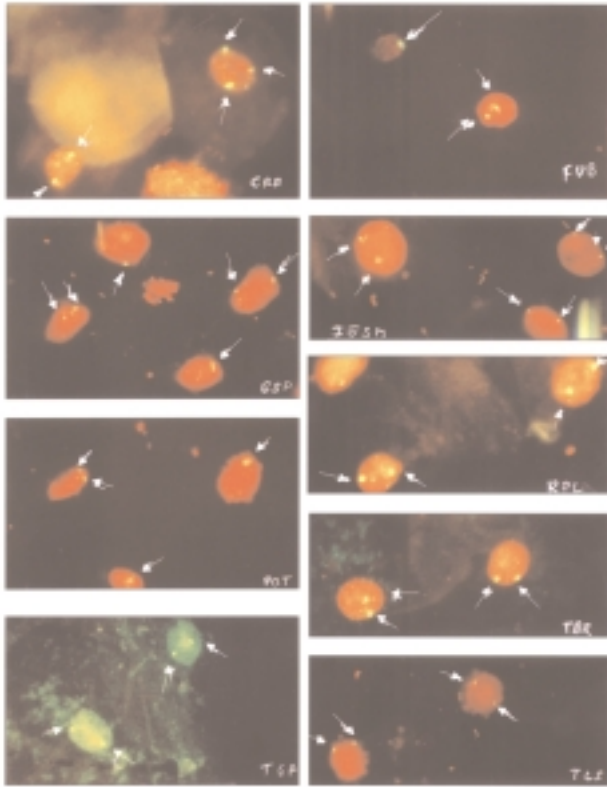


Figura 5: Fotos dos resultados da técnica FISH em células de mucosa oral, com aplicação da sonda alfa centromérica de X (*locus* DXZ1): CRB, com núcleo com dois sinais e núcleo com três sinais; FVB, GSP e POT com núcleos com dois sinais e núcleos com um só sinal; IESM, RPL, TGR e TLS com núcleos com dois sinais

Cinco meninas e o controle feminino apresentaram resultado normal (tabela 3), incluindo a menina portadora do mosaicismos 45,X/46,XX. Quatro apresentaram mosaicismos celulares: 3 mosaicos (DXZ1x2/DXZ1x1) com freqüências de 4, 6 e 15% de núcleos com um único sinal centromérico de X, 1 mosaico (DXZ1 x 2/DXZ1 x 3), com 30% dos núcleos com 3 sinais fluorescentes (tabela 3) (figura 5). Na menina com mosaicismos (DXZ1x2/DXZ1x3), os núcleos com 3 sinais apresentavam dois com mesma intensidade e tamanho e o 3º. menor e igualmente brilhante. A aplicação da mesma sonda em lâminas de cultura de sangue periférico confirmou a presença de três sinais fluorescentes em 15 metáfases, enquanto 35 apresentavam dois sinais para DXZ1. A 3º. marcação fluorescente foi evidenciada na região pericentromérica de um dos cromossomos do par 17. A técnica CBG mostrou que o par X e o par 17 eram monocêntricos. A aplicação da sonda *wcp* de X hibridou com ambos os cromossomos X e nenhuma marcação nos cromossomos 17. Os pais apresentavam cariótipo normal pela

técnica de bandeamento GTG. O estudo das metáfases maternas pela técnica FISH, com sondas alfa centroméricas de X, evidenciou o mesmo padrão de hibridação cruzada. Tais resultados permitiram afastar uma anomalia numérica e estrutural envolvendo o cromossomos X na menina **CRB**.

DISCUSSÃO

A importância da análise do cariótipo em meninas com baixa estatura idiopática ficou evidenciada em nosso estudo, ao mostrar a variabilidade da expressão clínica em portadoras de mosaicismos celulares tendo a baixa estatura como sinal clínico constante.

As portadoras de mosaicismos 45,X/46,XX apresentaram baixa freqüência da monossomia X, podendo, por conseguinte, não ser diagnosticadas no cariótipo em sangue periférico, necessitando da análise de um outro tecido por técnicas de citogenética molecular.

O cariótipo anormal, mos 45,X/46,XX, na menina **TGR** não teve seu mosaicismos observado nas células de mucosa oral por FISH. É conhecido na literatura que perdas espontâneas dos cromossomos sexuais podem ocorrer em culturas *in vitro* mesmo em preparações sem cultura celular (32). Seu crescimento vem se mantendo com 2,9 DP abaixo da média de altura para meninas da mesma idade, independente do desenvolvimento puberal normal para a idade. A presença de 4º. metacarpo curto com único e a ausência de estirão puberal ainda não nos permitiu afastar, com certeza, o diagnóstico de mosaicismos verdadeiro.

Nas oito meninas com cariótipo normal, a pesquisa de mosaicismos celulares por FISH, em células de mucosa oral, foi uma opção para o estudo de mosaicismos por originarem-se do ectoderma, diferentemente dos linfócitos. Além disso, permitiu estudar células em interfase, sem necessidade de cultura celular. Outra vantagem foi a possibilidade de, em uma única lâmina, poder ser analisado um maior número de células.

Três meninas apresentaram mosaicismos celulares (DXZ1x2/DXZ1x1), com células com dois sinais fluorescentes (correspondentes aos centrômeros dos 2 cromossomos X) e células com um único sinal fluorescente (correspondendo a um único cromossomo X na célula), sendo que as freqüências das células com um único sinal foram de 4% (FVB), 6% (POT) e 15% (GSP), respectivamente.

Para diferenciar o mosaicismos verdadeiro do falso, nos baseamos no trabalho de Schad e cols. (32). Estes autores, estudando células de mucosa oral em controles masculinos e femininos e em portadores de

mosaicismo envolvendo cromossomos sexuais X e Y com sondas centroméricas dos cromossomos sexuais, consideraram como mosaicismos verdadeiros frequências iguais ou acima de 6%, já que uma variação de até 5,2% de perdas espontâneas, esporádicas dos cromossomos sexuais em indivíduos normais foi encontrada.

Das 3 portadoras de mosaicismo (DXZ1x2/DXZ1x1), a menina **FBV** apresentou uma frequência baixa (4% dos núcleos com um sinal fluorescente), e um único estigma (nevus), sendo, por nós, considerada, portanto, como pseudomosaicismo. As duas outras meninas com mosaicismo com percentual de 6% (**GSP**) e 15% (**POT**) de células com um único sinal fluorescente apresentaram, respectivamente, 3 e 5 sinais clínicos descritos na Síndrome de Turner. Ambas têm história de irregularidade menstrual, queixa clínica freqüente em portadoras de mosaicismo 45,X/46,XX (56).

Nas duas meninas (**POT** e **GSP**) com mosaicismos crípticos e na menina **SLS** com anomalia estrutural do X, o acentuado comprometimento do crescimento ocorreu, provavelmente, pela ausência de estirão puberal normal (figura 2), como ocorre nas meninas com ST.

Uma 4ª. menina (**CRB**) apresentou mosaicismo celular com 2 e 3 sinais fluorescentes. A aplicação da técnica FISH mostrou que o 3º. sinal fluorescente correspondia a uma marcação justacentromérica de um cromossomo do par 17. O emprego da sonda *wcp* afastou a possibilidade de uma translocação entre as regiões justacentroméricas de X e 17 pela ausência de material de X no cromossomo 17. A possibilidade de hibridação cruzada entre regiões centroméricas do X e autossomos já foi citada na literatura por Crolla & Llerena (51). Em estudo sobre mosaicismo de anomalias numéricas e estruturais do cromossomo X, estes autores relataram que 10% das metáfases hibridadas com sondas alfa centroméricas de X mostravam pequenas hibridações cruzadas para os centrômeros dos cromossomos 11 e 17. Esta variação, provavelmente, não tem relação com a baixa estatura apresentada pela paciente, já que a mesma hibridação cruzada foi observada nas metáfases de sua mãe.

A menina **SLS**, com cariótipo mos 45,X/46,X,der(Xp)/46,X,r(X), teve desenvolvimento puberal normal para idade e ciclos menstruais normais, raramente observados na ST. Entretanto, apresentava cinco sinais clínicos comuns à ST e dois sinais radiológicos descritos em portadores da haploinsuficiência do gene *SHOX*, como a deformidade de Madelung e as alterações dos joelhos (figura 3, tabela 1). Tem sido descrita uma variabilidade clínica nas portadoras de anel de X. Geralmente o diagnóstico é tardio, como

aconteceu na nossa paciente, porque estão ausentes os sinais clínicos característicos como linfedema congênito, pescoço curto e largo e infantilismo sexual (51-53). **SLS** teve desenvolvimento motor normal sem dificuldade de escolaridade. É provável que a conservação do centro de inativação do cromossomo X, comprovada pela aplicação da sonda XIST (figura 4e,f) tenha mantido a integridade desta região e a inativação normal desse cromossomo, evitando o comprometimento do desenvolvimento mental e cognitivo descrito em algumas das portadoras de cromossomo X em anel nas quais o centro de inativação do X está ausente (51,53).

A análise do microssatélite *SHOX* CA repeat localizado na região intragênica, na porção não traduzida (5'UTR) do exon 1 e do microssatélite *DXYS234* localizado a 2cM do telômero de Xp (figura 1), confirmou a haploinsuficiência do *SHOX*, pela ausência dos alelos paternos. A análise do *DXYS233* não foi informativa, porque ambos os pais apresentaram o mesmo tamanho de um dos alelos.

Esta paciente está a menos 3,9 DP da média de altura para adolescentes brasileiras, com um comprometimento maior na estatura do que observado em meninas portadoras de mosaicismo 45,X/46,XX. Segundo Ogata (19,54), o efeito da maturação dos estrogênios gonadais nos tecidos ósseos ocorre de uma maneira desbalanceada nas meninas com haploinsuficiência do gene *SHOX*. Nestas circunstâncias, ocorre fusão prematura das placas de crescimento, sugerindo que o gene *SHOX* tenha uma função repressora na maturação óssea. Portanto, o comprometimento maior da estatura nas meninas com haploinsuficiência do *SHOX* está provavelmente relacionada a uma susceptibilidade aumentada à ação que os estrogênios exercem nos tecidos ósseos (19,54). Nos membros superiores, pela haploinsuficiência do *SHOX*, a ação maior dos estrogênios leva ao encurtamento dos ossos do antebraço, mais evidente durante a puberdade (11,15,54). Ogata (19) ainda cita em seu trabalho uma paciente que tinha diagnóstico de BEI antes da puberdade e que manifestou sinais radiológicos da discondrosteose de Leri Weill durante a puberdade. A mesma evolução foi observada na paciente **SLS**, na qual a deformidade dos antebraços não havia sido notada pelos pais nem pelo médico acompanhante, por se tornar mais evidente após a puberdade.

As anomalias dos ossos do carpo e do cotovelo foram observadas na menina **TBR**, com avaliação citogenética normal e sem mosaicismo críptico. A sinostose dos ossos do carpo e alterações da articulação do cotovelo são descritas em displasias ósseas mesomélicas como a síndrome de Mesomelia e Sinostose (OMIM

600383), Síndrome de Sinostose Múltipla (OMIM 186400) e Displasia Mesomélica tipo Kantaputra (OMIM 156233) (55). Em todas estas síndromes, as alterações clínico-radiológicas são mais graves do que as apresentadas pela paciente, que deverá ser investigada para mutações do gene *SHOX*.

Desde a descrição do papel do gene *SHOX* no crescimento e desenvolvimento ósseo e do reconhecimento que ele codifica um fator de transcrição expressado em células osteogênicas e em outros tecidos, vários trabalhos têm sido descritos associando mutações e deleções desse gene em 1 a 2,4% de crianças diagnosticadas como portadoras de baixa estatura idiopática (8,11,12,17,21,23,41).

A expressão desse gene no desenvolvimento do esqueleto foi estudada por Clement-Jones e cols. (23) em células de embriões humanos. Estes autores demonstraram a expressão do gene *SHOX* em membros superiores (cotovelo e punho), nos joelhos e nos primeiro e segundo arcos faríngeos, de onde se originam a maxila, mandíbula e elementos ósseos do ouvido médio e externo. A revisão, por estes autores, de duas pacientes descritas em trabalhos anteriores (8) que apresentavam cariótipo normal e mutações do gene *SHOX*, demonstrou que, além da baixa estatura, estas pacientes apresentavam no estudo radiológico alterações descritas na ST. Essa associação de sinais radiológicos observados na ST com haploinsuficiência do gene *SHOX* já havia sido citada por Kosho e cols. em 1999 (21).

Outros autores também têm reforçado a importância de complementar o exame clínico na busca de sinais clínicos e radiológicos achados na ST nas crianças com diagnóstico de BEI (15,19,41).

Concluindo, neste grupo de 10 meninas com diagnóstico inicial de BEI, nós observamos uma menina com uma anomalia estrutural do cromossomo X e um mos 45,X/46,XX e entre as 8 crianças com cariótipo normal, consideramos mosaïcismo verdadeiro em duas delas, diagnosticadas por técnicas de citogenética molecular em células de mucosa oral.

Assim, na investigação da BEI, o exame citogenético por técnicas de bandeamento deve ser indicado em todas os casos, principalmente nos que apresentam sinais clínicos descritos na ST como palato ogival, cúbito valgo, deformidade de Madelung, 4º metacarpo curto e alterações de joelho. Persistindo ainda a dúvida, as portadoras de cariótipo normal em sangue periférico devem ter a investigação citogenética complementada pela técnica de citogenética molecular FISH em outro tecido; as células de mucosa oral são um ótimo alvo.

Como é conhecido que meninas com ST apresentam resposta favorável ao tratamento com hormônio de crescimento, o diagnóstico de uma anomalia numérica ou estrutural do X no grupo de baixa estatura idiopática modificaria a conduta terapêutica, permitindo que, frente a um diagnóstico precoce, pudessem ser incluídas em programas de terapia com hormônio de crescimento (9,28,41). Se existem controvérsias quanto ao ganho de estatura final em pacientes com ST, não há dúvidas que o início do GH no período escolar antecipa um ganho de estatura numa faixa etária importante para a melhora do comportamento psicossocial destas crianças (57).

AGRADECIMENTOS

Os autores agradecem às pacientes e seus responsáveis por aceitarem participar deste trabalho; aos Drs. Cláudio Hoineff e Jane Silveira, do Ambulatório de Crescimento do IEDE pelo apoio e colaboração no acompanhamento das pacientes; à Dra. Ieda Oriolli do Departamento de Genética do Instituto de Biologia da UFRJ pelo incentivo na realização e revisão deste trabalho e pelo apoio na técnica de extração de DNA; aos Drs. Hector N. Seuanez e Miguel Angelo M. Moreira da Divisão de Genética do Instituto Nacional do Câncer do RJ, pelo apoio na realização das técnicas FISH com sonda *wcp X* e análise de microssatélites; à Dra. Suely R. dos Santos pela realização das técnicas CBG, e à FAPERJ pelo apoio financeiro (E - 26/170.793/2000-APQ1).

REFERÊNCIAS

1. Ranke MB. Towards a consensus on the definition of idiopathic short stature. *Horm Res* 1996;45(suppl 2):64-6.
2. Attie KMA. Genetic studies in idiopathic short stature. *Curr Opin Pediatr* 2000;12:400-4.
3. Ballabio A, Bardoni B, Carozzo R, Andria G, Bick D, Campbell L, et al. Contiguous genes syndromes due to deletions in the distal short arm of human X chromosome. *Proc Nat Acad Sci USA* 1989;86:10001-5.
4. Ogata T, Yoshizawa A, Muroya K, Matsuo N, Fujushima Y, Rappold G, et al. Short stature in a girl with partial monosomy of the pseudoautosomal region distal to DXYS15: further evidence for the assignment of the critical region for a pseudoautosomal growth gene(s). *J Med Genet* 1995;32:831-4.
5. Ellison JW, Wardak Z, Young MF, Robey PG, Laig-Webster M, Chiong W. PHOG, a candidate gene for involvement in the short stature of Turner syndrome. *Hum Mol Genet* 1997;6:1341-7.

6. Rao E, Weiss B, Fukami M, Merts A, Meder J, Ogata T, et al. FISH deletion mapping defines a 270-kb short stature critical interval in pseudoautosomal region PAR1 on human sex chromosomes. **Hum Genet** 1997;100:236-9.
7. Zinn AR, Tonk VS, Chen Z, Flejter WL, Gardner HA, et al. Evidence for a Turner Syndrome locus at Xp11.2-p22.1. **Am J Hum Genet** 1998;63:1757-66.
8. Rao E, Weiss B, Fukami M, Niesler B, Merts A, Muroya K, et al. Pseudoautosomal deletions encompassing a novel homeobox gene cause growth failure in idiopathic short stature and Turner Syndrome. **Nat Genet** 1997;16:54-63.
9. Binder G, Schwarze CP, Ranke MB. Identification of short stature caused by *SHOX* deletions and therapeutic effect of recombinant human growth hormone. **J Clin Endocrinol Metab** 2000;85:245-9.
10. Bernasconi S, Maruabu S, Falcinelli C, Milioli S, Iughetti L, Forabosco A. *SHOX* gene in Leri-Weill syndrome and idiopathic short stature. **J Endocrinol Invest** 2001;24:737-41.
11. Rappold GA, Fukami M, Niesler H, Schiller S, Zumkeller W, Bettendorf M, et al. Deletions of the homeobox gene *SHOX* (*Short Stature Homeobox*) are an important cause of growth failure in children with short stature. **J Clin Endocrinol Metab** 2002;87:1402-6.
12. Ogata T. *SHOX* defects in idiopathic short stature. **J Pediatric Endocrinol Metab** 2002;15:1439-40.
13. Belin V, Cusin V, Viot G, Girlich D, Toutain S, Moncla A, et al. *SHOX* mutations in dyschondrosteosis (Leri-Weill syndrome). **Nat Genet** 1998;19:67-9.
14. Cormier-Daire V, Belin V, Cusin V, Viot G, Girlich D, Toutain A, et al. *SHOX* gene mutations and deletions in dyschondrosteosis or Leri-Weill syndrome. **Acta Paediatr** 1999;433:55-9.
15. Müsebeck J, Mohnike K, Beye P, Tönnies H, Neitzel H, Schnabel D, et al. Short stature homeobox-containing gene deletion screening by fluorescence *in situ* hybridization in patients with short stature. **Eur J Pediatr** 2001;160:561-5.
16. Shears DJ, Vassal HJ, Goodman FR, Palmer RW, Reardon W, Superti-Furga A, et al. Mutation and deletion of the pseudoautosomal gene *SHOX* cause Leri-Weill dyschondrosteosis. **Nat Genet** 1998;19:70-3.
17. Ross JL, Scott C, Marttila P, Kowal K, Nass A, Papenhausen P, et al. Phenotypes associated with *SHOX* deficiency. **J Clin Endocrinol Metab** 2001;86:5674-80.
18. Grigelione G, Schoumans AS, Neumeyer L, Ivarson SA, Eklöf O, Enkvist O, et al. Analysis of short stature homeobox containing gene (*SHOX*) and auxological phenotype in dyschondrosteosis and isolated Madelung. **Hum Genet** 2001;109:551-8.
19. Ogata T, Muroya K, Sasaki G, Nishimura G, Kitoh H, Hattori T. *SHOX* nullizygosity and haploinsufficiency in a Japanese family: implication for the development of Turner skeletal features. **J Clin Endocrinol Metab** 2002;87:1390-4.
20. Zinn AR, Wei F, Zhang L, Elder FF, Scott CI, Marttila P, et al. Complete *SHOX* deficiency causes Langer mesomelic dysplasia. **Am J Med Genet** 2002;110:158-63.
21. Kosho T, Muroya K, Nagai T, Fujimoto M, Yokoya S, Sakamoto H, et al. Skeletal features and growth patterns in 14 patients with haploinsufficiency of *SHOX*: implications for the development of Turner Syndrome. **J Clin Endocrinol Metab** 1999;84:4613-21.
22. Blaschke JR, Rappold GA. Growth, Leri-Weill and Turner Syndrome. **Trends Endocrinol Metab** 2000;11:227-30.
23. Clement-Jones M, Schiller S, Rao E, Blaschke RJ, Zuniga A, Zeller R, et al. The short stature homeobox gene *SHOX* is involved in skeletal abnormalities in Turner syndrome. **Hum Mol Genet** 2000;9:695-702.
24. Ogata T. *SHOX* haploinsufficiency and its modifying factors. **J Pediatric Endocrinol Metab** 2002;15:1289-94.
25. Rimoin DL, Graham J Jr. Short Stature. In: Rimoin DL, editor. **Principles and practice of medical genetics**, 2nd ed. London:Churchil Livingstone, 1990.p.225-34.
26. Gicquel C, Gaston V, Cabrol S, Le Bouc Y. Assessment of Turner's Syndrome by molecular analysis of the X chromosome in growth-retarded girls. **J Clin Endocrinol Metab** 1998;83:1472-6.
27. Azcona C, Bareille P, Stanhope R. Turner's syndrome mosaicism in patients with a normal blood lymphocyte karyotype. **Br Med J** 1999;318:856-7.
28. Saenger P. Growth promoting strategies in Turner's Syndrome. **J Clin Endocrinol Metab** 1999;84:4345-8.
29. Blancato JK. Fluorescence *in situ* hybridization. In: Gersen LG, Keagle MB, editors. **The principles of clinical cytogenetics**. New Jersey:Humana Press, 1999.p.443-71.
30. Nath J, Johnson KL. A review of fluorescence *in situ* hybridization (FISH): current status and future prospects. **Biotech Histochem** 1999;75:54-78.
31. Ogata T, Matsuo N, Fukushima Y, Saito M, Nose O, Mihaaru N, et al. FISH analysis for apparently simple terminal deletions of the X chromosome: identification of hidden structural abnormalities. **Am J Med Genet** 2001;104:307-11.
32. Schad CR, Kuffel DG, Wyatt WA, Zinsmeister AR, Jenkins RB, Dewald GW, et al. Application of fluorescent *in situ* hybridization with X and Y chromosome specific probes to buccal smear analysis. **Am J Med Genet** 1996;66:187-92.
33. Werner M, Wilkens L, Aubele M, Nolte M, Zitzelsberger H, Komminoth P. Interphase cytogenetics in pathology: principles, methods, and applications of fluorescence *in situ* hybridization (FISH). **Histochem Cell Biol** 1997;108:381-90.
34. Ramos HIB. **Estudo citogenético-molecular pela técnica de hibridização *in situ* fluorescente (FISH) na investigação etiológica de malformações congênitas e patologias pediátricas correlatas**. Tese (Doutorado) - Universidade Federal Fluminense, 1999.
35. Migeon BR, Luo S, Jani M, Jeppesen P. The severe phenotype of females with tiny ring X chromosomes is associated with inability of these chromosomes to undergo X inactivation. **Am J Hum Genet** 1994;55:497-504.
36. Koch J, Hindkjær J, Kølvraa S, Bolund L. Construction of a panel of chromosome-specific oligonucleotide probes (PRINS-primers) useful for the identification of individual human chromosomes *in situ*. **Cytogen Cell Genetic** 1995;71:142-7.
37. Pellestor F, Giardet A, Lefort G, Andréo B, Charlieu JP. Use of primed *in situ* labeling (PRINS) technique for a rapid detection of chromosomes 13, 16, 18, 21, X and Y. **Hum Genet** 1995;95:12-7.

38. Musio A, Baroli P, Sbrana I. Primed *in situ* labeling (PRINS): a method for rapid identification and quantification of human chromosomes in both lymphocytes and sperm nuclei. **Genome** 1998;41:739-41.
39. Cervantes A, Guevara-Yanes R, Lopes M, Monroy N, Aguinaga M, Valdez H, et al. PCR-RINS-FISH analysis of abnormal sex chromosomes, in eight patients with Turner's phenotype. **Clin Genet** 2001;60:385-92.
40. Harrer T, Schwinger E, Memmole L. A new technique for cyclic *in situ* amplification and a case report about amplification of a single copy gene sequence in human metaphase chromosomes through PCR-PRINS. **Hum Mutation** 2001;17:131-40.
41. Ezquieta B, Cueva E, Oliver A, Gracia R. *SHOX* intragenic microsatellite analysis in patients with short stature. **J Pediatric Endocrinol Metab** 2002;15:139-48.
42. Marques RM, Marcondes E, Berquó E, Prani R, Yunes J. Crescimento e desenvolvimento pubertário em crianças e adolescentes brasileiros. Citado por: Monte O, Longui CA, Calliari LP, editores. **Endocrinologia para o pediatra**, 2ª ed. São Paulo:Editora Atheneu, 1998.p.24-47; 536-8.
43. Kosowicz J. The deformity of the medial tibial condyle in nineteen cases of gonadal dysgenesis. **J Bone Joint Surgery** 1960;42-A:600-4.
44. Spranger JW, Langer LO, Wiedemann HR. Skeletal dysplasia with predominant involvement of single sites or segments. In: Spranger JW, Langer LO, Wiedemann HR, editors. **Bone dysplasias. An atlas of constitutional disorders of skeletal development**, New York: Saunders, 1973.
45. Bender MA. Methods in human cytogenetics. **Arq Bras Endocrinol Metab** 1965;14:47-72.
46. Seabright M. A rapid banding technique for human chromosomes. **Lancet** 1971;2:971-2.
47. Summer AT. A simple technique for demonstrating centromeric heterochromatine. **Exper Cell Res** 1972;75:304-6.
48. Wienberg J, Stanyon R. Comparative painting of mammalian chromosomes. **Curr Opin Genet Develop** 1997;7:784-91.
49. Miller AS, Dykes SS, Polesky HF. A simple salting out procedure for extracting DNA from human nucleated cells. **Nucleic Acids Res** 1988;16:1215-9.
50. ICSN 1995. An international system for human cytogenetics nomenclature. **Report of the standing committee on human cytogenetic nomenclature publication**. Basel: Karger AG, 1995.
51. Crolla JA, Llerena JC. A mosaic 45,X/46,X,r(X) karyotype investigated with X and Y centromere-specific probes using a non-autoradiographic *in situ* hybridization technique. **Hum Genet** 1988;81:81-4.
52. Boucher CA, Sargent CA, Ogata T, Affara NA. Break-point analysis of Turner patients with partial Xp deletions: implications for the lymphoedema gene location. **J Med Genet** 2001;38:591-8.
53. Kunsti J, Skuse D, Elgar K, Morris E, Turner C. Ring-X chromosomes: their cognitive and behavioral phenotype. **Ann Hum Genet** 2000;64:295-305.
54. Ogata T, Matsuo N, Nishimura G. *SHOX* haploinsufficiency and overdosage: impact of gonadal function status. **J Med Genet** 2001;38:1-6.
55. OMIM. Online Mendelian Inheritance in Man, 2003. <http://www.ncbi.nlm.nih.gov/OMIM>
56. Elsheikh M, Dunger DB, Conway GS, Wass JAH. Turner's syndrome in adulthood. **Endocr Rev** 2002;23:120-40.
57. Siegel PT, Coppeer R, Stabler B. The psychological consequences of Turner syndrome and review of the National Cooperative Growth Study Psychological Substudy. **Pediatr** 1998;102:488-93.

Endereço para correspondência:

Rosa Rita dos Santos Martins
Rua Marques de Olinda, 64 - Bloco B, apt. 501
22251-040 Rio de Janeiro, RJ
e.mail: rosaritamartins@uol.com.br